文章编号: 1003-2754(2017)04-0342-04

灯盏细辛注射液对动脉粥样硬化家兔炎症反应的影响

苏　懿[1]，　蔡海荣[1]，　黄永莲[2]，　黄钜明[3]

摘　要:　目的　观察灯盏细辛注射液对动脉粥样硬化家兔炎症反应的抑制作用，探讨其抑制动脉粥样硬化的机制。**方法**　健康 SD 雄性家兔随机分为对照组和模型组，模型组采用高脂饲料喂养联合耳缘静脉注射小牛血清白蛋白方法建立动脉粥样硬化模型，饲养 10 w 后，随机抽取 6 只进行病理形态学检测，明确动脉粥样斑块形成。然后把模型组随机分为高脂组(100 g/d)和灯盏细辛组[5 ml/(kg·d)腹腔注射]。实验 10 w、18 w 取血清，ELISA 法测定血清肿瘤坏死因子-α(TNF-α)、白介素-6(IL-6)、C-反应蛋白(CRP)、单核细胞趋化蛋白-1(MCP-1)的水平，组织形态学方法分析动脉粥样硬化斑块情况。**结果**　第 10 周，高脂组和灯盏细辛组血清 TNF-α、IL-6、CRP、MCP-1 水平明显高于对照组，动脉粥样硬化斑块明显形成；第 18 周，灯盏细辛组血清 TNF-α、IL-6、CRP、MCP-1 水平明显低于高脂组，动脉粥样斑块明显减轻。**结论**　灯盏细辛注射液具有抑制、延缓动脉粥样硬化斑块进展的作用，可能与降低 TNF-α、IL-6、CRP、MCP-1 的分泌有关。

关键词:　动脉粥样硬化;　家兔;　灯盏细辛注射液;　炎症反应

中图分类号: R743.1　　**文献标识码:** A

The effects of Dengzhanxixin injection on inflammation in atherosclerosis rabbit Model

SU Yi, CAI Hairong, HUANG Yonglian, et al. (*Foshan Hospital of Traditional Chinese Medicine, Foshan* 528000, *China*)

Abstract:　**Objective**　To observe the effects of Dengzhanxixin injection on inflammation in experimental atherosclerosis rabbits and explore its possible mechanism. **Methods**　The healthy male SD rabbits were randomly divided into normal control group and the model group. The model group established an atherosclerosis model by feeding high-fat diet plus injecting bovine serum albumin in rabbits. Then twenty rabbites of the model group were randomly divided into high-cholesterol group (100 g/d) and the Dengzhanxixin group [5 ml/(kg·d) by intraperitoneal injection]. The plaque of left iliac artery was performed with histomorphometry analysis. Serum TNF-α、IL-6、CRP、MCP-1 were detected with standard enzymatic assays. **Results**　At 10 weeks, the levels of TNF-α、IL-6、CRP、MCP-1 in the high-cholesterol group and the Dengzhanxixin group were significantly higher than those in the control group, tatherosclerotic plaques was formed. At 18 weeks, the levels of TNF-α、IL-6、CRP、MCP-1 in the Dengzhanxixin group were significantly lower than those in the high-cholesterol group, and the plaques were reduced significantly. **Conclusion**　The study suggests that Dengzhanxixin injection could decrease atherosclerosis in atherosclerotic rabbit model by decreasing the secretion of TNF-α、IL-6、CRP、MCP-1.

Key words:　Atherosclerosis;　Rabbits;　Dengzhanxixin injection;　Inflammation

动脉粥样硬化(atherosclerosis, AS)是一组称为动脉硬化的血管病中常见而最重要的一种，其最主要的病理特征是动脉管壁增厚变硬，失去弹性和官腔缩小，最终发展为脑梗死、心肌梗死等心脑血管疾病，预后不佳。心脑血管疾病具有发病率高、致死率高、致残率高的特点，已经成为我国乃至全球死亡的主要原因[1]。动脉粥样硬化是心脑血管疾病独立的危险因素，积极干预动脉粥样硬化对防治心脑血管疾病具有重要的意义。动脉粥样硬化属于中医学"瘀血"、"痰浊"等范畴[2]，灯盏细辛注射液由灯盏细辛提取而成，具有活血化瘀、通络止痛的作用，临床广泛应用于心脑血管疾病，疗效显著。研究结果表明，灯盏细辛注射液可以降低脑梗死的死亡率[3]、冠心病的死亡率[4]，改善不稳定型心绞痛的疗效和症状[5,6]，但其机制尚未阐明。为探讨灯盏细辛注射抑制动脉粥样硬化的作用和机制，本实验复制了家兔动脉粥样硬化模型[7~9]，并用灯盏细辛注射液进行干预，现报道如下。

收稿日期: 2016-12-13; **修订日期:** 2017-01-30

作者单位: (1. 佛山市中医院，广东 佛山 528000; 2. 深圳市龙岗区中医院，广东 深圳 518172; 3. 广州市中西医结合医院，广东 广州 510800)

通讯作者: 蔡海荣，E-mail: chr153426@126.com

?1994-2018 China Academic Journal Electronic Publishing House. All rights reserved.　http://www.cnki.net

1 材料与方法

1.1 实验动物和材料 健康新西兰雄性家兔 36 只，体重在 2.5 ~ 3.0 Kg 之间，平均体重为（2.7 ±0.5）Kg，由广州花都东信华实验动物有限公司提供［许可证号为 SYXK（粤）2014-0023］。小牛血清白蛋白（广州瑞舒生物科技有限公司），灯盏细辛注射液（云南生物谷药业股份有限公司，批号：20090641），普通饲料（广东医学实验动物中心），高脂饲料（胆固醇 2%、猪油 5%、0.2% 丙基硫氧嘧啶、蛋黄 5%、89.8% 的普通饲料，由广东医学实验动物中心养殖场配制生产）。

1.2 动脉粥样硬化模型建立 所有家兔均在造模前给予普通饲料适应性喂养 7 d，待其代谢状态稳定后随机分为对照组（$n = 12$）、模型组（$n = 12$）和灯盏组（$n = 12$），每只分笼喂养。模型组和灯盏组在分组后第一天经耳缘静脉注射小牛血清白蛋白溶液（250 mg/Kg + 生理盐水 10 ml），而对照组一次性经耳缘静脉注射等量的生理盐水 10 ml。随后对照组给予普通饲料喂养（100 g/d），模型组和灯盏组给予高脂饲料喂养，两组日进食量相等（100 g/d），共喂养 10 w。10 w 后每组随机选取家兔 2 只，经耳缘静脉空气栓塞致死后取髂外动脉 2 cm 后经光学显微镜和电子显微镜观察明确动脉斑块形成。随后，对照组继续普通饲料喂养（100 g/d）、模型组和灯盏组继续高脂饲料喂养（100 g/d），同时灯盏组经腹腔注射灯盏细辛注射液（5 ml/kg/d），而对照组和模型组经腹腔注射生理盐水（5 ml/kg/d）。继续共喂养 8 w。

1.3 观察指标

1.3.1 实验室指标 采血前禁食不禁饮 10 h，分别在实验前、10 w、18 w 经家兔耳缘静脉取血，运用 ELISA 法检测血清 TNF-α、IL-6、CRP、MCP-1 水平（由金域医学检验中心有限公司按照试剂盒说明书步骤进行检测）。

1.3.2 组织形态学观察 经耳缘静脉空气栓塞致死后，立即开服取左侧髂外动脉 2 cm，先 2.5% 戊二醛，磷酸液缓冲液冲洗，1% 锇酸固定，石蜡切片，HE 染色，光学显微镜和电子显微镜检测。

1.4 统计学分析 应用 SPSS 21.0 统计软件进行统计学处理，计量资料用均数 ± 标准差（$\bar{\chi} \pm s$）表示。多组间计量资料比较采用单因素方差分析检验方法，两组间计量资料比较采用 LSD-t 检验，以 $P < 0.05$ 为差异有统计学意义，$P > 0.05$ 为差异无统计学意义。

2 结 果

2.1 血清 TNF-α、IL－6、CRP、MCP-1 水平的变化 10 w 时，对照组家兔血清 TNF-α、IL-6、CRP、MCP-1 水平明显低于模型组和灯盏组，差异均具有统计学意义（P 均 < 0.05）；模型组和灯盏组之间经统计学分析，差异无统计学意义（$P > 0.05$）。18 w 时，对照组血清 TNF-α、IL-6、CRP、MCP-1 水平低于模型组和灯盏组，差异均具有统计学意义（P 均 < 0.05）；模型组家兔血清 TNF-α、IL-6、CRP、MCP-1 水平明显高于灯盏组，差异均具有统计学意义（P 均 < 0.05）（见表 1）。

2.2 病理形态学观察

2.2.1 各组病理形态学改变 家兔髂外动脉病理切片结果示：18 w 时，对照组家兔可见血管内膜的内弹性膜、中膜的弹力纤维和外膜的疏松结缔组织。高脂组家兔可见中膜平滑肌细胞增生明显，管壁明显增厚，血管内皮细胞下聚集了大量泡沫细胞，形成一个动脉粥样硬化斑块。灯盏细辛组图中血管内皮细胞下有少量泡沫细胞形成，中膜平滑肌细胞增生，平滑肌细胞中可见脂肪小泡，未见明显斑块形成，AS 病变较高脂组明显减轻（见图 1）。

2.2.2 各组组织超微结构改变 家兔髂外动脉病理组织超微结构结果示：18 w 时，对照组图中可见一横切的平滑肌细胞，细胞核呈椭圆形，胞浆中可见密体和线粒体等结构，未见明显病理改变。高脂组家兔可见平滑肌细胞核周围有大量脂滴小泡，在细胞膜下可见吞饮小泡，胞浆中可见密体等结构，细胞核外形不规则，核中常染色质较多，异染色质聚集在核膜周边，在细胞周围可见增生的胶原纤维，AS 病变明显。

灯盏细辛组图中可见一平滑肌细胞，胞浆中可见线粒体和密体等结构，有少量脂滴小泡，细胞和周围平滑肌细胞联系不太紧密，结缔组织增生轻微。AS 病变较高脂组明显减轻（见图 2）。

?1994-2018 China Academic Journal Electronic Publishing House. All rights reserved. http://www.cnki.net

表 1　各组家兔 TNF-α、IL-6、CRP、MCP-1 水平的变化

组别	CRP(mg/L)		IL-6(ng/L)		TNF-α(ng/L)		MCP-1(μg/L)	
	10 w	18 w	10 w	18 w	10 w	18 w	10 w	18 w
对照组	9.61 ± 3.21	9.85 ± 2.36	9.22 ± 3.62	9.85 ± 2.36	16.19 ± 1.15	16.72 ± 4.65	7.13 ± 3.21	7.31 ± 2.41
高脂组	20.16 ± 7.35*	34.68 ± 10.23*	19.34 ± 7.63*	28.99 ± 10.23*	36.72 ± 1.94*	60.12 ± 12.35*	18.72 ± 4.68*	29.57 ± 5.11*
灯盏细辛组	21.87 ± 8.62*	24.86 ± 9.46*#	20.17 ± 6.56*	23.31 ± 5.31*#	35.73 ± 2.76*	38.23 ± 9.85*#	19.89 ± 6.42*	20.567.23*#

与对照组相比* $P < 0.05$; 与高脂组相比# $P < 0.05$

3　讨　论

动脉粥样硬化是多种心脑血管疾病共同的病理基础，主要累及大动脉(如主动脉、颈动脉和髂动脉)和中动脉(如冠状动脉和脑动脉)，初期血管壁出现脂质条纹，并发展为纤维斑块，最终发展为心脑血管疾病。AS 是一种由多种因素引起的疾病[10]，发病机制复杂，其关于动脉粥样硬化发病机制学说较多，而得到较大范围认可的是损伤反应学说。损伤反应学说[11~13]认为各种危险因素对动脉内皮的损伤和脂质在动脉内膜层的聚集，导致动脉壁的炎症反应，逐渐形成粥样斑块。动脉粥样硬化是一种慢性炎症反应性疾病，炎症反应贯穿于动脉粥样硬化的各个阶段，是动脉粥样硬化斑块发生、发展和最终形成不稳定斑块的基础。动脉粥样硬化炎症反应可以分为急性炎症反应和慢性炎症反应。

在动脉粥样硬化的早期[14]，高血压、糖尿病、吸烟、肥胖等心脑血管疾病的危险因子损伤血管内皮，致血清低密度脂蛋白进入并滞留在动脉内膜，进而被氧化修饰。氧化 LDL 分子诱导内皮表达分泌粘附因子并刺激单核细胞聚集到内膜，然后单核细胞在 MCP-1 的趋化作用下进入动脉内壁并分化成巨噬细胞，稀释细胞吞噬氧化 LDL 形成泡沫细胞。同时各种因素包括血流切应力的湍流、糖化终末产物、一氧化氮、免疫复合物等引起内皮细胞发生炎症反应，刺激巨噬细胞分泌多种炎症介质和生长因子，包括肿瘤坏死因子、白介素，促进斑块的生长和炎症反应，形成恶性循环。

在动脉粥样斑块的晚期阶段，血管内皮中白细胞介素含量丰富，其可以活化巨噬细胞，导致血管慢性修复反应[15]。当血液循环中各种炎症介质明显增多，可以加快斑块的进程，刺激巨噬细胞产生基质金属蛋白酶(MMP)，MMP 可以降解纤维帽，导致斑块不稳定、斑块碎裂，同时炎症因子可以激活凝血进程，促进血小板等聚集，致斑块破裂、血栓形成，最终发生为脑卒中、冠心病等心脑血管疾病[16,17]。

TNF-α 具有诱导细胞凋亡、促进巨噬细胞生成、诱导粘附因子分泌、促进血管新生、血栓形成、使斑块不稳定等作用，是 AS 病变过程中重要的炎症因子[18]。MCP-1 具有活化巨噬细胞等炎症反映细胞聚集，诱导 AS 形成的作用。CRP 可以损伤内皮细胞，刺激其表达炎症因子和抑制其修复，从而促进 AS 形成。IL-6 可以导致内皮损伤，促进单核巨噬细胞迁移形成巨噬细胞，激活凝血功能促进血栓形成，诱导 AS 形成高脂喂养联合静脉注射小牛血清白蛋白是建立 AS 经典的动物实验模型[19]。研究结果发现，高脂喂养联合耳缘静脉注射小牛血清白蛋白可以使家兔血清 TNF-α、IL-6、CRP、MCP-1 水平升高，并形成动脉粥样斑块，升高成功建立了 AS 模型。而灯盏细辛注射液可以降低动脉粥样硬化家兔血清 TNF-α、IL-6、CRP、MCP-1 水平，并且可以使血管内壁的纤维斑块缩小，延缓 AS 斑块的进展。

综上所述，灯盏细辛注射液可能通过降低血清 TNF-α、IL-6、CRP、MCP-1 水平，调节免疫炎症反应，从而发挥抑制动脉粥样硬化的作用。

[参考文献]

[1] 陈伟伟，高润霖，刘力生，等.《中国心血管病报告 2014》概要[J]. 中国循环杂志，2015，31(7)：617-622.

[2] 生书萌，霍清萍. 中医对颈动脉粥样硬化的认识及其研究进展[J]. 中西医结合心脑血管病杂志，2015，13(3)：276-278.

[3] 杨　薇，李　霖，谢雁鸣，等. 基于真实世界灯盏细辛注射液对脑梗死治疗结局影响的临床实效研究[J]. 中国中药杂志，2013，38(18)：3141-3149.

[4] 聂晓璐，申　浩，谢雁鸣，等. 灯盏细辛注射液联用西药治疗不稳定心绞痛的 Meta 分析[J]. 中国中药杂志，2012，37(18)：2768-2773.

[5] 申　浩，杨　伟，谢雁鸣，等. 运用倾向性评分的方法探讨联合使用灯盏细辛注射液对冠心病患者临床结局的影响[J]. 中国中药

?1994-2018 China Academic Journal Electronic Publishing House. All rights reserved.　http://www.cnki.net

杂志,2013,38(18):3166-3171.

[6] 雍学芳,刘学文. 灯盏细辛注射液治疗不稳定型心绞痛 60 例疗效观察[J]. 广东医学,2010,39(4):516-518.

[7] 王园园,龙民慧,吴磊磊,等. 兔动脉粥样硬化动物模型的建立和评价[J]. 实验动物科学,2008,25(3):18-21.

[8] 张军平,许颖智,李良军,等. 实验性动脉粥样硬化模型复合建模的方法及评价[J]. 中国比较医学杂志,2009,19(1):41-45.

[9] Pu J,Wang L,Zhang CT,et al. Defibrase inhibits atherosclerosis induced by immunologic injury and high fat diet in rabbit through restoring nitric oxide availability[J]. Arterioscler Thromb Vasc Biol,2004,24:E7-E10.

[10] Yusuf S,Hawken S,Ounpuu S,et al. INTERHEART Study Investigators. Effect of potentially modifiable risk factors associated with myocardial infarction in 52 countries (the INTERHEART study): case-control study[J]. Lancet,2004,364(9438):937-952.

[11] 陈灏珠,林果为. 实用内科学[M]. 北京:人民卫生出版社,2013.1460.

[12] 邵文祥. Ox-LDL 在动脉粥样硬化形成早期的作用机制[D]. 南昌:南昌大学,2012.

[13] Ross R. Atherosclerosis-aninflammatorydisease[J]. N Engl J Med,1999,340(2):115-126.

[14] Ishino S,Mukai T,Kume N,et al. Lectin-like oxidized LDL receptor21 (LOX21) expression is associated with atherosclerotic plaque instability-analysis in hypercholesterolemic rabbits[J]. Atherosclerosclerosis,2007,195(1):48-56.

[15] Fan Leuven SI,Kastelein JJ,Allison AC,et al. Mycophenolate mofetil (MMF): firing at the atherosclerotic plaque from different angles[J]. Cardiovasc Res,2006,69(2):341-347.

[16] Hansson GK. Inflammation,atherosclerosis,and coronary artery disease[J]. N Engl J Med,2005,352(16):1685-1695.

[17] Munger MA,Hawkins DW. Atherothrombosis: epidemiology,pathophysiology,and prevention[J]. J Am Pharm Assoc(Wash DC),2004,44(2 Suppl):S5-12.

[18] Ridker PM,Rifai N,Pfeffer M,et al. Elevation of tumor necrosis factor-alph and increased risk of recurrent coronary events after myorcardial infarction[J]. Circulation,2000,101:2149-2153.

[19] 刘含嫣,霍清萍. 单核细胞趋化蛋白-1 与动脉粥样硬化及中医药防治[J]. 中西医结合心脑血管病杂志,2011,9(2):218-221.

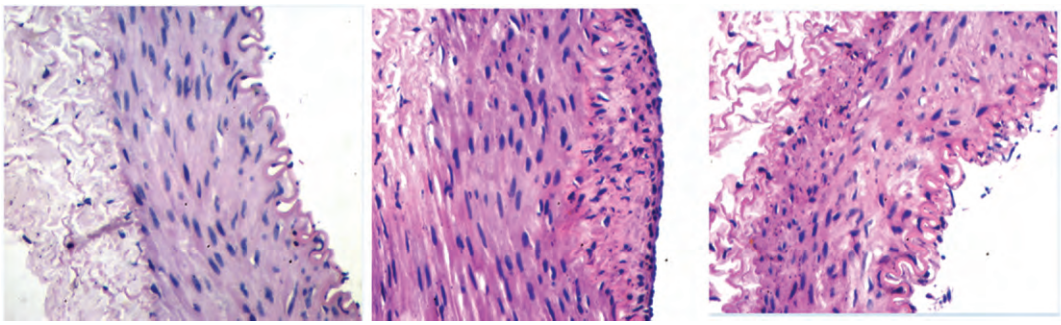

A: 对照组　　B: 高脂组　　C: 灯盏细辛组

图 1　各组家兔髂外动脉病理切片(18 w)(光镜,×40)

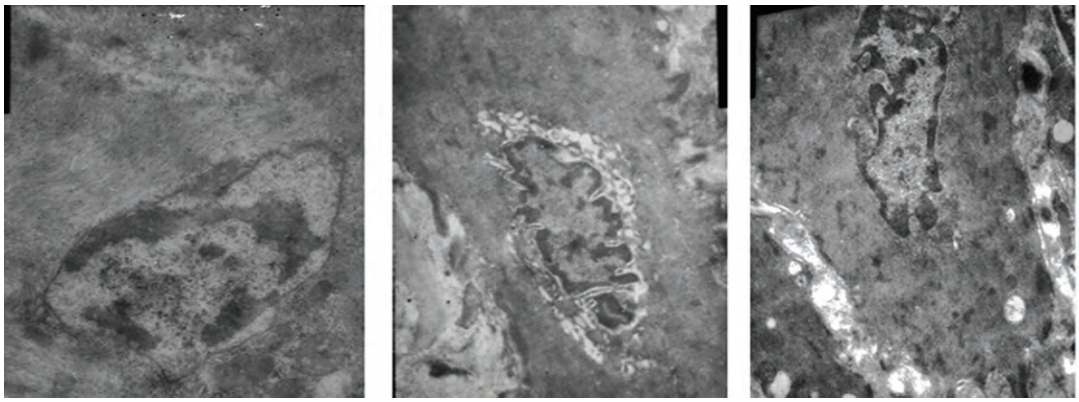

A: 对照组　　B: 高脂组　　C: 灯盏细辛组

图 2　各组家兔髂外动脉组织电镜(18 w)(透射电镜,×1500)

?1994-2018 China Academic Journal Electronic Publishing House. All rights reserved. http://www.cnki.net